「日々の理科」（第 1466 号） 2018（H30),-7,11

「臍帯を観察する（２）」

お茶の水女子大学附属小学校教諭

お茶の水女子大学サイエンス&エデュケーションセンター研究員

田中　千尋　Chihiro Tanaka

「臍帯（さいたい）」といっても、一般家庭に保存されているものは、臍帯のすべてではない。胎児は出産時に、おへそから数 cm のところで切断される。つまり大部分は胎児側ではなく、胎盤側に残ることになる。胎児側に残った臍帯は、一週間ほどで乾燥し、自然に脱落することが多い。一般の家庭で記念に保存されている「御臍帯」は、この胎児側の数センチのものが多い。従って、中の血管はなかなか見えない。

臍帯は、保存状態が悪いとカビが生えやすい。このように防黴剤（ぼうばいざい）をまぶして、薬包紙に包まれて保存されていることもある。

中には、胎盤側の臍帯と思われるものを持ってきてくれた子どももいた。これは非常に貴重な試料と言えるだろう。妻帯の血管を観察できる可能性がある。

家庭で大切に保存されていた臍帯を、長期間借りておくことはできない。私は、本人の許可を得て、理科の授業を待たずに、教室の私の机上に常備してある顕微鏡で、順番にすぐに観察させることにした。

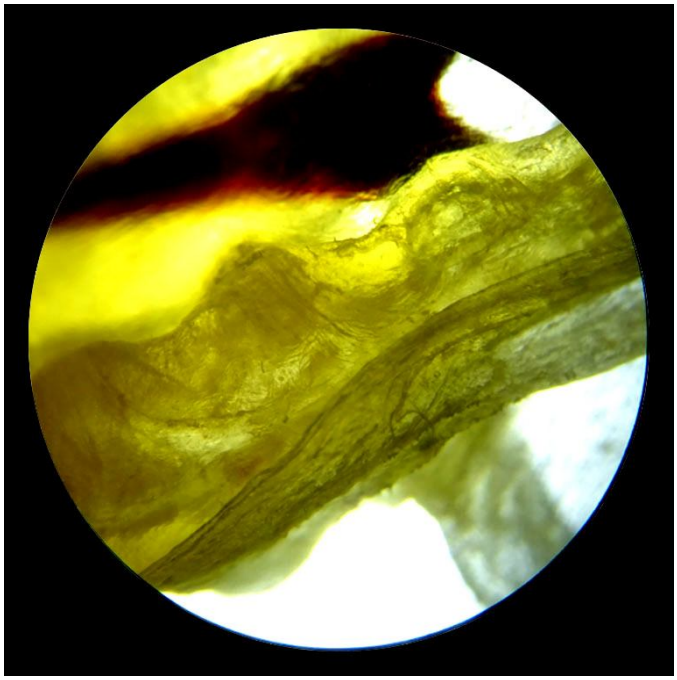

「臍帯の顕微鏡画像」（透過光×40）

私も、本物の臍帯を顕微鏡で観察するのは、初めての体験だ。臍帯には、２本「臍動脈」と１本の「臍静脈」がある。臍静脈のほうが胎盤→胎児への血流だ。臍静脈という名称だが、動脈血が流れている。臍動脈は、その逆で、胎児→胎盤への血流で、流れているのは静脈血だ。「肺静脈」「肺動脈」の関係と似ている。２本の臍動脈は、太い臍静脈にらせん状に巻きついているはずだ。

残念ながら臍静脈と臍動脈の関係はわからなかったが、鏡下では、らせん状の血管ははっきり見てとれた。持ち主の本人も、初めて見る自分の臍帯の血管に、とても感動していた。